

Accesos vasculares para diálisis. Detección y tratamiento de la disfunción por estenosis

José R. Polo

*Unidad de Accesos Vasculares.
Hospital General Universitario Gregorio Marañón. Madrid.*

MÉTODOS DE DETECCIÓN DE LA ESTENOSIS

En las fístulas autólogas (radiocefálicas y del pliegue del codo) una estenosis puede ser detectada a simple vista. La vena antes de la estenosis estará a gran presión y la proximal a la estenosis con baja presión e incluso colapsada durante la diástole cardiaca. La simple elevación del brazo del paciente acentuará este fenómeno.

Sin embargo es durante la diálisis cuando se detecta mejor la sospecha de estenosis.

En las fístulas autólogas se observa flujo insuficiente, recirculación elevada (>20%), y mala eficacia de la diálisis ($Kt/V < 0.8$). Los fenómenos de mala eficacia dialítica en presencia de estenosis se acentúan con diálisis de flujos altos. Si la estenosis es alta (por encima del punto de punción del retorno) el fenómeno detectado será un aumento de la presión venosa de retorno que se hará progresivo en sucesivas diálisis. Pero esto no suele suceder siempre ya que la circulación colateral puede ocasionar un "bypass" fisiológico de la estenosis. En estos casos sólo se tratará la estenosis cuando exista una ineficacia dialítica o una hipertensión venosa distal clínica (edema, enrojecimiento y dolor en la mano).

En las prótesis para diálisis, la estenosis suele suceder en la unión prótesis-vena, y por lo tanto el fenómeno más frecuente es un aumento progresivo de la presión de retorno. La observación de presiones en aumento es más fiable que un dato numérico concreto ya que esta presión depende de muchos factores (flujo, calibre de la aguja, tipo de dializador etc.). Sin embargo hemos encontrado estenosis siempre con presiones de más de 200 mm Hg, con flujos de 300 ml/m y agujas de 15F.

A pesar de todo el método más fiable para la sospecha de estenosis amenazadora para la permeabilidad de la fístula es la disminución progresiva del flujo de la

propia fístula que puede ser detectado de dos modos distintos. 1. Por eco-doppler en color que exige una gran pericia del operador 2. Por métodos de eco-doppler con técnicas de dilución (Transonic®, distribuido por PALEX, y otros aparatos similares) que no es invasivo y puede ser realizado por la enfermera durante la diálisis. La disminución progresiva del flujo es un índice de sospecha excelente pero existen unos valores probados por debajo de los cuales la tasa de trombosis es inaceptable y son indicación de tratamiento de la estenosis. En las fístulas autólogas (radiocefálicas y del codo): 500 ml/m. En las prótesis 800 ml/m.

MÉTODOS DE CONFIRMACIÓN DE LA ESTENOSIS

Aunque un experimentado radiólogo puede ofertar buenas definiciones anatómicas con estudios con doppler, esta exploración tiene la limitación de no definir bien las venas intratorácicas que en mi opinión deben ser siempre examinadas ya que se han observado estenosis venosas centrales aún en ausencia de catéteres centrales previos.

La fistulografía es el método de elección. Usando técnicas digitales se usa poco contraste, debiendo visualizarse anastomosis venosas y arteriales y todo el sistema venosa hasta la cava superior.

Otras técnicas en periodo de evaluación son el TAC espiroidal para reconstrucción tridimensional y la resonancia magnética vascular que no necesita contraste y ofrece imágenes excelentes. Dada la simplicidad de la fistulografía convencional quizá debieran reservarse estas exploraciones para estenosis complejas intratorácicas.

MÉTODOS DE TRATAMIENTO DE LAS ESTENOSIS

Las estenosis pueden tratarse por cirugía o por radiología intervencionista.

La elección de cirugía o radiología depende de los recursos del hospital, el interés de radiólogos o cirujanos por los accesos vasculares en cada centro, y la preferencia de los pacientes.

En cualquier caso, el objetivo del tratamiento de las estenosis implica el preservar las antiguas zonas de punción para diálisis.

El ideal es una estrecha colaboración entre nefrólogos, radiólogos y cirujanos y determinación consensuada del mejor método terapéutico en cada caso.

De todos modos sólo se deben tratar las estenosis cuando son funcionalmente significativas: diálisis ineficaz, flujo de <500 ml/m en fístulas autólogas o <800ml/m en fístulas protésicas.

En general estenosis perianastomóticas en fístulas radiocefálicas (Fig 1) y estenosis intraprotésicas son mejor tratadas por cirugía. Estenosis venosas limitadas en el codo o el brazo y estenosis intratorácicas serán tratadas por radiología. Estenosis prótesis-vena (Fig 2) pueden beneficiarse de angioplastia radiológica (sin colocación de endoprótesis) y cirugía posterior si recidivan con periodos de menos de seis meses, lo que sucede con frecuencia.

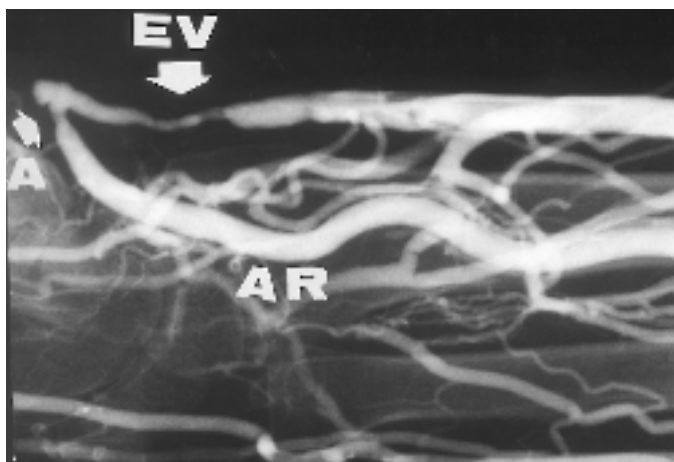


Figura 1. Estenosis perianastomótica en fístula radiocefálica.
A anastomosis
EV estenosis venosa
AR arteria radial

Nuestro grupo ha mostrado que los resultados a largo plazo son mejores que los radiológicos (menor tasa de reoperaciones para conseguir permeabilidad del acceso) en los siguientes casos concretos.

1. Estenosis perianastomóticas en fístulas radiocefálicas con una supervivencia secundaria actuarial de más del 70% de las fístulas a los 5 años después de anastomosis proximal a la estenosis.

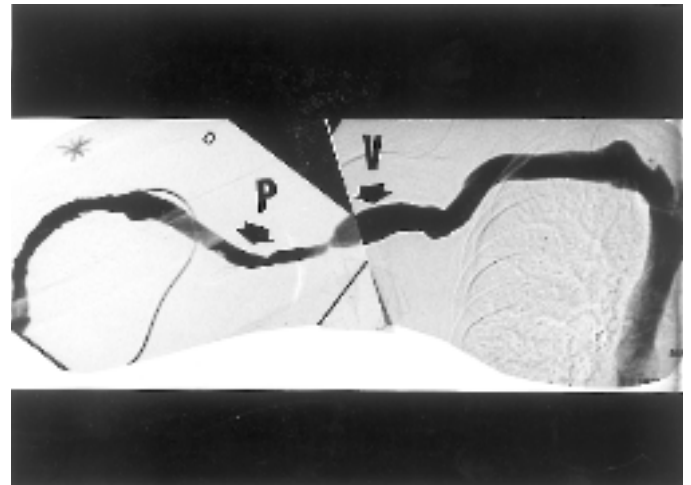


Figura 2. Estenosis prótesis-vena en prótesis humeroaxilar derecha
P prótesis
V vena axilar

2. Estenosis prótesis-vena en prótesis de Gore-Tex con una supervivencia actuarial secundaria de más del 65% a los 5 años después de un bypass con un corto segmento de prótesis de PTFE a una vena proximal sana.

Todos estos procedimientos pueden ser realizados con anestesia local, en régimen de cirugía ambulatoria, en periodos interdiálisis, pudiendo utilizarse el acceso inmediatamente después de su reparación.

En cualquier caso, toda fístula en la que se haya tratado una estenosis, ya sea por medios quirúrgicos o radiológicos debe ser considerada en riesgo de nuevas estenosis y sometida a estrecha vigilancia. La posibilidad de medida de flujo de la fístula por métodos no invasivos (Transonic ®) posibilita dos cosas: 1. Comprobación de la eficacia de la reparación de la estenosis mediante la comprobación de la mejoría del flujo por encima de los niveles críticos antes reseñados. 2. Posibilidad de vigilancia de estas fístulas en riesgo con medición del flujo con carácter mensual para detectar re-estenosis de las zonas tratadas o aparición de nuevas estenosis. Esta política de vigilancia continuada del flujo y tratamiento precoz de estenosis y re-estenosis facilita la mayor duración de la fístula, evita la prolongación del tiempo de diálisis para mejorar la eficacia dialítica y ahorra hospitalizaciones extemporáneas y catéteres temporales por trombosis del acceso.

ESTENOSIS DE LA VENA SUBCLAVIA

Esta particular y grave situación generalmente se asocia al uso de catéteres temporales o permanentes

por esta vía y ocasiona síndromes de hipertensión venosa (edema, enrojecimiento, dolor en la mano, antebrazo y brazo). También puede ocasionar recirculación patológica. En general puede y debe ser tratada con radiología intervencionista mediante angioplastia con eventual colocación de endoprótesis si la estenosis es elástica. Una alternativa en caso de fallo de la angioplastia es un bypass protésico, o la colocación de una prótesis humero-yugular, si esta vena es permeable como debe ser comprobado por eco-doppler.

En prótesis humero-yugulares realizadas por nuestro grupo se ha observado una supervivencia actuarial secundaria de estas prótesis de 60% a los cuatro años.

BIBLIOGRAFÍA SELECCIONADA

1. Polo JR, Luño J, Sanabia J; Menarguez MC, Garcia MS, Echenagusia A. Malfunción de fístulas arteriovenosas para hemodiálisis. *Nefrología* 10:248-254,1990.
2. Schwab SJ, Raymond JB, Saed M, Newman GE, Dennis PA, Bollinger RR. Prevention of hemodialysis fistula thrombosis. Early detection of venous stenoses. *Kidney Int.* 36:707-711,1989.
3. Schwab SJ. Assessing the adequacy of vascular access and its relationship to patient outcome. *Am J Kidney Dis.* 24:316-320,1994.
4. Sands JJ, Miranda C L. Prolongation of hemodialysis access survival with elective revision. *Clinical Nephrology* 1995;44:329-333.
5. Krivitski NM, MacGibbon D, Gleed RD, Dobson A. Accuracy of dilution techniques for access flow measurement during hemodialysis. *Am J Kidney Dis* 1998;31:502-508.
6. Neyra NR, Ikizler TA, May RE, Himelfarb J, Schulman G, Shyr Y, Hakim RM. Change in access blood flow over time predicts vascular access thrombosis. *Kidney Int* 1998;54:1714-1719.
7. Nichols WK. Optimal management of the failing or thrombosed vascular access. A surgeon view. *Seminar in Dialysis.* 8:158-161,1995.
8. Polo JR, Sanabia J, Serantes A, Morales R. Ambulatory surgery for vascular access for hemodialysis. *Nephron* 64:323-324,1993.
9. Oakes DD, Sherck JP, Cobb LF. Surgical salvage of failed radiocephalic arteriovenous fistulae: techniques and results in 29 patients. *Kidney Int.* 53:480-487,1998.
10. Romero A, Polo JR, Garcia E, Garcia JL, Quintans A, Ferreiroa J. Salvage of angioaccess after late thrombosis of radiocephalic fistulas for hemodialysis. *Int Surg.* 71:122-124,1986.
11. Bay WH, Henry ML, Lazarus JM, Lew NL, Ling J, Lowrie EG. Predicting hemodialysis access failure with color flow doppler ultrasound. *Am J Nephrol* 1998;18:296-304.
12. Etheredge EE, Haid SD, Maester MN, Sicard GA, Anderson ChB. Salvage operations for malfunctioning polytetrafluoroethylene hemodialysis access grafts. *Surgery* 1983;94:464-470.
13. Polo JR, Echenagusia A, Menarguez C, Polo J, Sanabia J, Jimenez P. Bypass to a proximal vein to treat peripheral venous stenosis in PTFE grafts for hemodialysis. In Henry ML and Ferguson RM (eds) *Proceedings of Vascular Access for Hemodialysis V*, Tucson, WL Gore & Associates and Precept Press Inc, 1997:127-136.
14. Puckett JW, Lindsay SF. Midgraft curettage as a routine adjunct to salvage operation for thrombosed polytetrafluoroethylene hemodialysis access grafts. *Am J Surg* 1988;156:139-143.
15. Polo JR, Sanabia J, Garcia-Sabrido JL, Luño J, Menarguez C, Echenagusia A. Brachial-jugular polytetrafluoroethylene fistulas for hemodialysis. *Am J Kidney Dis* 1990;16:465-468.
16. Polo JR, Polo J, Vega D, Pacheco D, Garcia-Pajares R. Surgical treatment of stenoses and thromboses in dialysis grafts. *Dialyse-Journal (Berlin)*1999;18(66):242-245.
17. Nicholson ML, Polo JR. Upper arm AV fistula. In Schwab SJ, Conlon PJ, and Nicholson ML. *Hemodialysis Vascular Access: Practice and Problems.* Oxford University Press, Oxford, 2000, pp 124-140.